

ANSBACH – Ussuri liegt auf der Seite, atmet ruhig und flach, die Augen sind offen, manchmal zuckt ein Ohr. „Wir warten lieber noch etwas“, sagt Dr. Frank Wittmann, der Ansbacher Tierarzt, der die Raubkatzen in Wallersdorf betreut. Mit dem Blasrohr hat er Ussuri ein Narkosemittel gespritzt, denn der Tiger muss untersucht werden. Ussuri ist krank, seit mehr als zwei Wochen frisst er nicht mehr. Und da man einen ausgewachsenen Tiger nicht einfach mal so im wachen Zustand abhören, abtasten und ihm Blut nehmen kann, ist die Narkose nötig.

Frank Wittmann hat sie niedrig dosiert, was besser ist, als zu viel Betäubungsmittel zu geben. Weil Ussuris Ohren sich immer noch regen, spritzt er noch ein wenig nach. Tierpfleger Olaf Neuendorf stupst den großen Kater an: „Okay, jetzt schläft er.“ Neuendorf sperrt die Tür zum Innengehege auf, Ussuri wird auf eine Tragedecke mit Griffen gewuchtet. Vier Männer packen an, um das mächtige Tier auf eine Waage zu heben.

„140 Kilogramm“, liest Neuendorf ab. Wie schwer Ussuri war, als er noch fraß, weiß der Tierpfleger nicht genau, da man einen Tiger eben nur wiegen kann, wenn er betäubt ist. „Ich schätze aber, dass er so 20 Kilo abgenommen hat. Man sieht, wie die Beckenknochen herausstehen, und auch die Wirbelsäule zeichnet sich oben ab.“

Als der Verein „Raubtier- und Exotenasy!“ Mitte Oktober die Tiere im Großkatzen-Domizil in Wallersdorf vom früheren Trägerverein übernommen hat (*wir berichteten ausführlich*), war Ussuri schon krank, wie Neuendorf erzählt. Sein Gefährte im Gehege, sein Bruder Igor, zeigt die gleichen Symptome. Auch er frisst nicht, ist aber in besserem Zustand. Deshalb hatte sich Dr. Wittmann entschlossen, Ussuri zu untersuchen.

Boris dagegen, der dritte Bruder, ist gesund. Er ist allein in einem anderen Gehege untergebracht, da er sehr dominant ist und somit von den zurückhaltenderen Geschwistern getrennt werden musste. Die Brüder sind etwa dreieinhalb Jahre alt.

Nach dem Wiegen wird Ussuri geröntgt. Dafür hat Dr. Burkhard Barthel, Pferde-Tierarzt aus Ansbach, ein mobiles, digitales Röntgengerät mitgebracht. Eventuell ist Ussuris Verdauungstrakt verstopft, etwa durch ein Fellknäuel, was sich auf dem Röntgenbild erkennen ließe. Schnell ist die erste Aufnahme gemacht, dann noch eine zweite. Während Barthel zur Auswertung nach draußen geht, hört Wittmann die große Katze ab. Zusammen mit zwei seiner Praxis-Kolleginnen und mit Neuendorf sieht er sich außerdem die Krallen und die Zähne Ussuris an: alles in Ordnung an den Tatzen und ein perfektes gigantisches Gebiss. „Kein Zahnstein.“

Dafür Fieber. Fast 40 Grad, was eindeutig zu hoch ist. Eine Körpertemperatur von 38 und etwas mehr wäre bei einem Tiger noch normal – 40 ist zu viel. Offenbar liege also eine Infektion vor, befinden die Veterinäre. Wahrscheinlich eine bakterielle Infektion, wobei die Erreger vielleicht durch Ratten übertragen wurden. „Das ist aber Spekulation, wir müssen auf das Ergebnis der Blutuntersuchung warten“, betont Wittmann. Wie berichtet, haben die Wallersdorfer Raubkatzenfreunde mit einer Rattenplage zu kämpfen, die aber laut Neuendorf mittlerweile schon vermindert werden konnte.

An einem Vorderbein Ussuris nimmt Wittmann Blut ab, zwei Röhrchen voll. „Das geht gleich per Kurier ins Labor, so dass wir möglichst schnell ein Ergebnis bekommen.“

Der Ansbacher Tierarzt hat bisher nicht viel mit Raubkatzen zu tun gehabt, normalerweise sind Stubentiger seine Patienten. Er hat sich jedoch in den vergangenen Wochen intensiv eingelesen und tauscht sich mit Zoo-Tierärzten aus, auch mit dem Veterinär aus dem Raum Stutt-

gart, der die Wallersdorfer Tiger früher versorgt hat. „Katze ist Katze“, meint Wittmann, „aber mir ist der Kontakt mit den Kollegen, die sich mit Raubkatzen gut auskennen, sehr wichtig.“

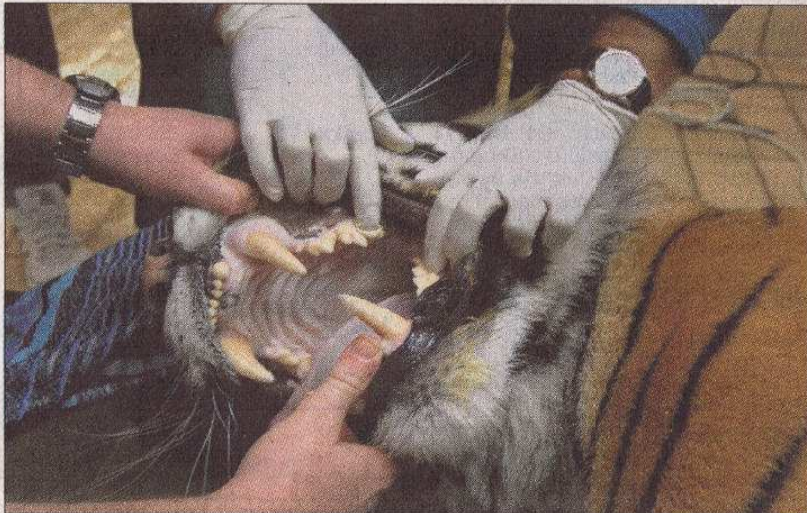Wittmann und Barthel betrachten die Röntgenbilder; sie zeigen nichts

Auffälliges im Magen-Darm-Bereich, kein Hindernis. Dennoch beschließen die Tiermediziner, noch eine Ultraschall-Untersuchung vorzunehmen. Rasch ein bisschen Fell am Bauch abrasiert – zügig, weil ein Ohr Ussuris schon wieder zuckt. Er wird nicht mehr lange schlafen. Auf dem Bildschirm erkennen die Experten Zysten an einer Niere. Diese haben jedoch nichts mit der aktuellen Infektion zu tun und können harmlos sein.


Ussuri bekommt ein Antibiotikum gespritzt, dann ein Mittel zum Aufwachen. Nach wenigen Minuten zucken beide Ohren, er hebt den Kopf, steht schwankend auf. Die Pupillen sind noch riesig – und seine Laune ist ausgesprochen schlecht. Ein dumpfes Grollen gilt vor allem Dr. Wittmann.

Sobald das Ergebnis der Blutuntersuchung vorliegt, werde er darüber berichten, verspricht Olaf Neuendorf. „Einige unserer Vereinsmitglieder rufen jeden Tag an, um zu fragen, wie es Ussuri und Igor geht. Wir hoffen, dass wir die Tiger jetzt so behandeln können, dass sie bald wieder gesund sind.“

Mit den Medikamenten und Untersuchungen kommen unerwartete Kosten auf den Verein zu. Wer helfen möchte, kann sich unter der Telefonnummer 0931/46634683 weiter informieren. Lara Hausleitner



Die Tierärzte nutzen die Gelegenheit, sich die Zähne des narkotisierten Tigers anzusehen: Hier ist alles in Ordnung – keine Entzündung und kein Zahnstein.



Dr. Burkhard Barthel (links) und Dr. Frank Wittmann bei der Ultraschall-Untersuchung: Die Experten entdeckten Zysten an der Niere.